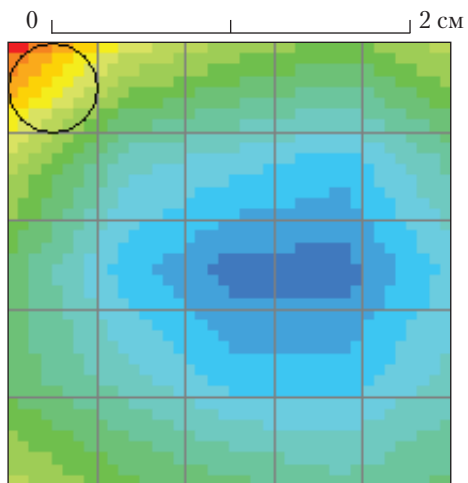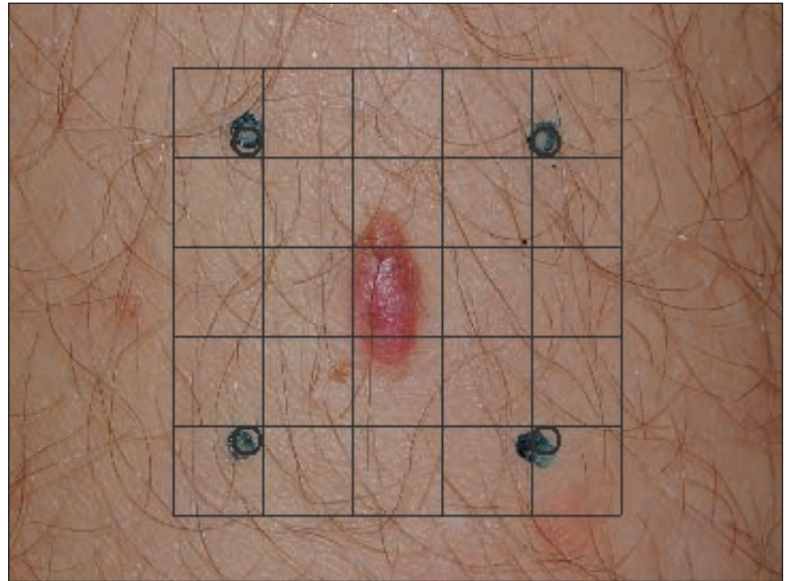
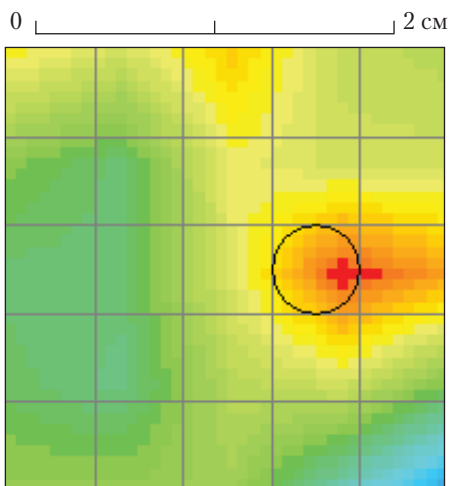


Нормированная термограмма  
Кадр 12

Фотография объекта

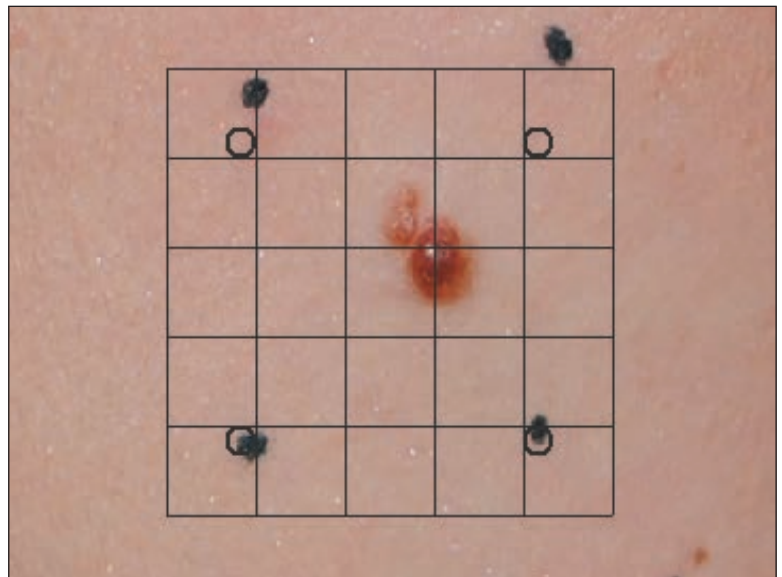


**Рис. 6.** Термограмма и фотография новообразования у пациента с диагнозом «диспластический невус» без злокачественного перерождения



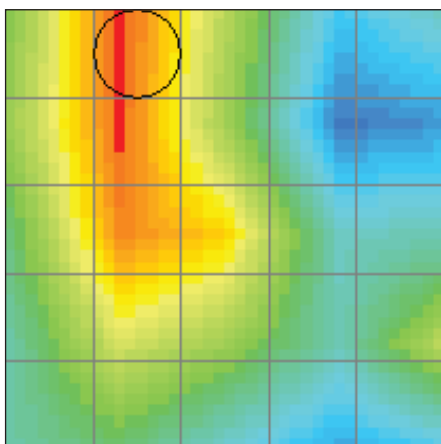
Нормированная термограмма  
Кадр 7

Фотография объекта



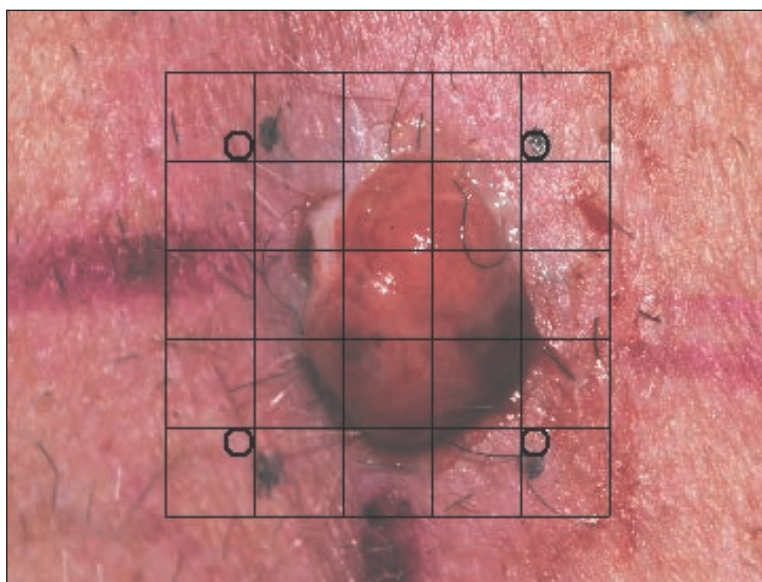
**Рис. 7.** Термограмма и фотография новообразования у пациента при первичном осмотре. Обнаружена подозрительная гипертермия

0 \_\_\_\_\_ 2 см



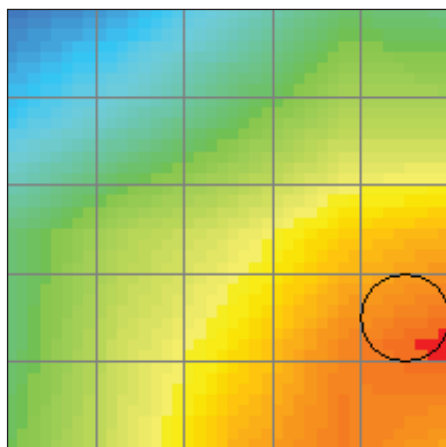
Нормированная термограмма  
Кадр 7

Фотография объекта



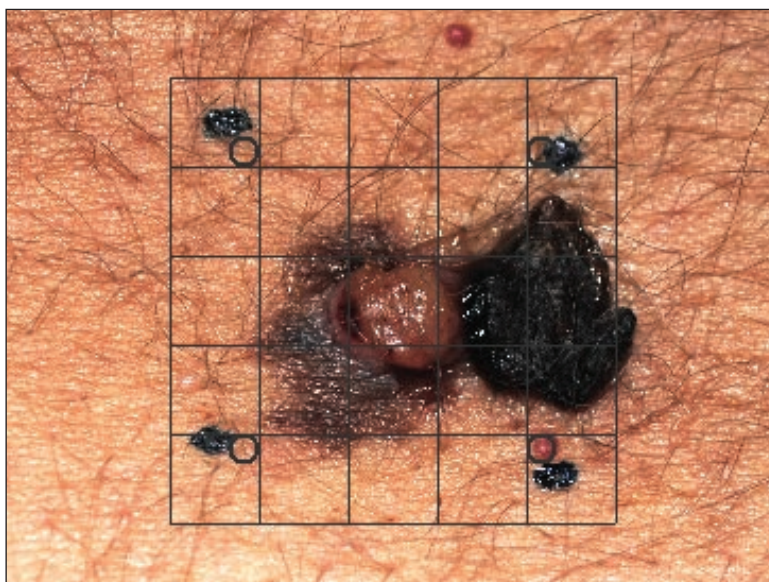**Рис. 8.** Термограмма и фотография новообразования у пациента N с установленным диагнозом «меланома»

0 \_\_\_\_\_ 2 см



Нормированная термограмма  
Кадр 3

Фотография объекта



**Рис. 9.** Термограмма и фотография новообразования у пациента NN с установленным диагнозом «меланома»