

И.В. Плюто¹, Ю.И. Комиссаренко², Е.В. Антоненко²

¹ Институт металлофизики им. Г.В. Курдюмова НАН Украины, Киев

² Национальный медицинский университет им. А.А. Богомольца, Киев

ИСПОЛЬЗОВАНИЕ ТЕХНОЛОГИИ LED-ТРАНСИЛЛЮМИНАЦИИ БИОНАНОСИСТЕМ ДЛЯ ДИАГНОСТИКИ ВНУТРЕННИХ ОБОЛОЧЕК ГЛАЗА



Приведено описание особенностей неинвазивной методики, с помощью которой можно проводить медицинское исследование структур глазного дна и сосудов сетчатой оболочки в случае диабетической ретинопатии, на основе инновационной технологии LED-трансиллюминации (трансклерального просвечивания).

Ключевые слова: медицинское оборудование, диагностика.

АКТУАЛЬНОСТЬ ПРОБЛЕМЫ

Возрастающая распространенность диабетических поражений сетчатки (диабетической ретинопатии) обуславливает необходимость более раннего выявления данной патологии и поиска новых методов диагностики, контроля, профилактики и лечения. На сегодняшний день диабетическая ретинопатия (ДР) является одной из наиболее частых причин слепоты и снижения зрения среди населения развитых стран. В настоящий момент в клинической офтальмокопической практике используется широкий спектр ручных и стационарных фундус-систем, позволяющих проводить исследование (фотографирование) глазного дна в свете различного спектрального состава видимого диапазона. В последнее время активно развиваются исследования с использованием нового поколения фундус-систем с цифровой обработкой изображений, производимых различными фирмами: Carl Zeiss Meditec AG, Nidec, Topcon Corporation, Canon и др. Прибор, в ко-

тором диагностика производится в отраженном инфракрасном излучении (неполяризованном или поляризованном), а визуализация изображения осуществляется с использованием электронно-оптического преобразователя, описан в работе [1]. Экспериментальные приборы ИРИС (ИМФ НАН Украины) позволяют проводить офтальмоскопическое исследование в отраженном излучении видимого и инфракрасного диапазона вплоть до 1200 нм (неполяризованном или поляризованном) с применением методов непрямого светодиодного освещения глазного дна через склеру и кожные покровы, прилегающие к склере [2–8].

ОСОБЕННОСТИ ТЕХНОЛОГИИ

Непрямое освещение глазного дна через склеру и кожные покровы, прилегающие к склере, реализуется с помощью широкого набора оригинальных устройств: кольцевых и цилиндрических осветителей, работающих в диапазоне вплоть до 1200 нм. Метод офтальмоскопии при трансклеральном просвечивании базируется на концепции непрямого просвечивания глазного дна через склеру, биоткани и

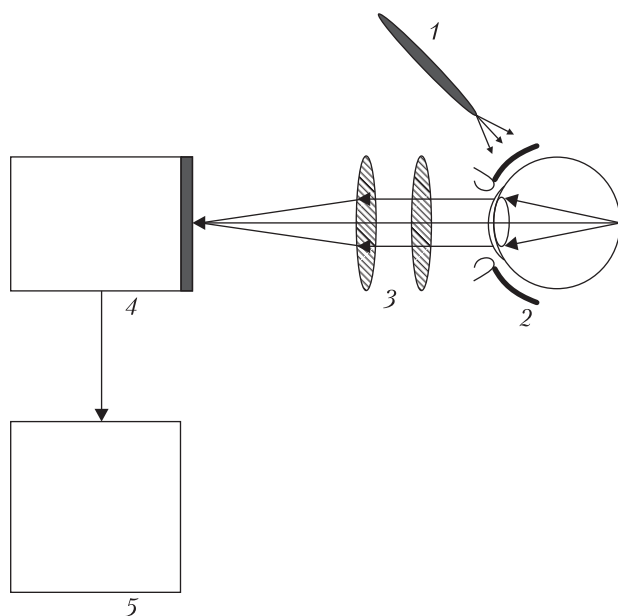


Рис. 1. Схематическое изображение методики транссклерального просвечивания и устройства для получения изображения глазного дна: 1 – источник излучения; 2 – глазное дно; 3 – оптическая система; 4 – приемник; 5 – ноутбук

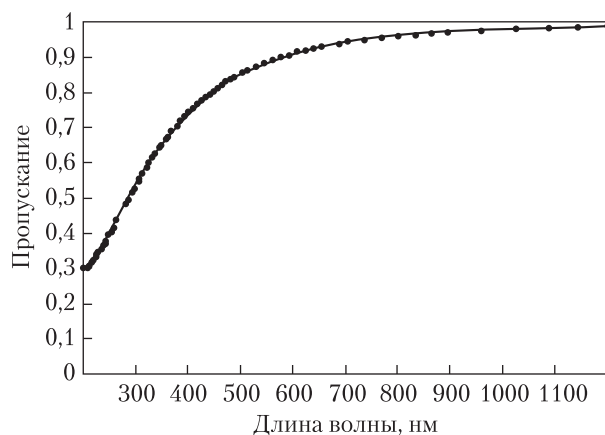


Рис. 2. Спектр пропускания света роговицей глаза в области 200–1200 нм [2]

среды, прилегающие к склере (*транссклеральное просвечивание*). Данная технология реализуется с использованием электромагнитного излучения, попадающего в область перекрытия окна прозрачности биотканей (0,6–1,5 мкм) и зоны прозрачности оптических сред глаза (0,4–

1,1 мкм) [2–4]. Методика транссклерального просвечивания и получения изображения глазного дна схематически приведена на рис. 1. Излучение LED-трансиллюминатора 1 (видимого и ближнего инфракрасного диапазона) направляется на край нижнего или верхнего века с темпоральной стороны и диффузно освещает глазное дно через ткани и среды, прилегающие к склере. Равномерное и диффузное освещение тканей глаза происходит как за счет эффектов многократного рассеяния и отражения внутренними биотканями (ретробульбарной клетчаткой, склерой и др.) со стороны заднего полюса глаза, так и частично за счет электромагнитного излучения, прошедшего через склеру и стекловидное тело и попадающего на глазное дно под разными углами (переднее боковое освещение). Из рассеянного и отраженного на структурах глазного дна излучения оптическая система строит действительное изображение на матрице приемника и отображает полученное изображение на мониторе в режиме реального времени [5]. В настоящее время используются два названия данной методики: *офтальмоскопия при транссклеральном просвечивании* (трансиллюминации) [5] и *длинноволновая фундускопия* [3].

Рассматриваемая технология визуализации внутренних оболочек глаза базируется на оптических и спектральных характеристиках оптических сред и биологических тканей глаза. Расчеты спектров пропускания роговицы в видимой и ближней инфракрасной областях (0,6–1,1 мкм) с учетом интерференционных эффектов, обусловленных ближним порядком рассеивающих частиц, в рамках модели Харта–Фаррелла были проведены в работе [2]. Роговица моделируется в виде монодисперсной системы упорядоченных и ориентированных вдоль поверхности длинных непоглощающих диэлектрических цилиндров. Спектр пропускания роговицы без учета влияния френелевского отражения на границе раздела *роговица–воздух* приведен на рис. 2 (для расчёта спектра пропускания были использованы следующие параметры: толщина роговицы равна

$4,6 \cdot 10^{-4}$ м, діаметр колагенових волокон $2a = 26$ нм, щільність волокон рівна $3,0 \cdot 10^{14} \text{ м}^{-2}$, показателі преломлення фібрилл $n_1 = 1,47$, показателі преломлення базового речовини $n_0 = 1,345$).

Структура роговиці, яка по суті являється наноструктурним об'єктом, оказує суттєвий вплив на пропускання в ультрафіолетовій області довжин волн електромагнітного випромінювання. Для цієї області спектра характерні зростаючі розсіюючі властивості і суттєве оптичне помутнення роговиці. Оцінка впливу Френелівського відбиття (для нормального поширення світла відносно поверхні роговиці) на межі розділу *роговиця–повітря* показує, що пропускання змінюється незначально, зменшення пропускання становить менше 4%. В цілому, спостерігається достатньо хороша кореляція теоретичних і експериментальних даних в видимій області 300–700 нм. В ближньому інфрачервоному діапазоні довжин волн електромагнітного випромінювання роговиця практично повністю прозора [5].

Склера характеризується тим, що діаметри волокон в ній змінюються в достатньо широких межах (від 20 до 300 нм). Моделювання оптичних властивостей склери не являється настільки суворим, як в разі роговиці, оскільки в даний час відсутні надійні дані про вигляд функції розподілу діаметрів волокон. Склера складається з тих же структурних елементів, що і роговиця, тобто з колагенових волокон і базового речовини, але основна відмінність склери від роговиці полягає в тому, що колагенові волокна в склері розташовані неупорядковано. Нещодавно [5] було проведено моделювання оптичних властивостей склери без урахування інтерференційних ефектів, обумовлених ближнім порядком розсіюючих частинок, що відповідає хаотичному розташуванню колагенових волокон, коли функція розподілу розсіюючих центрів ($g(r)$ – відношення локальної щільності до середньої щільності розсіюючих центрів) – рівна одиниці. Теоретичні рас-

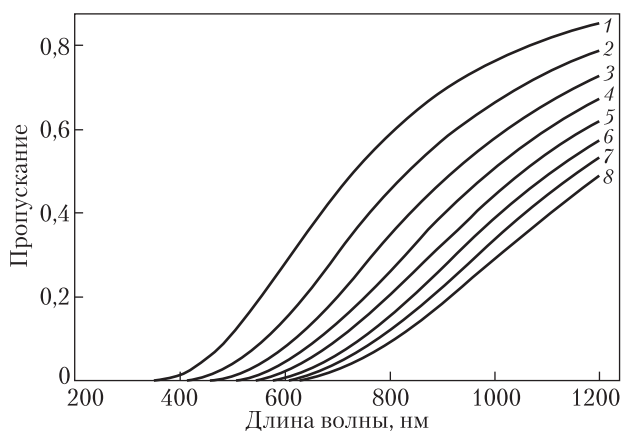


Рис. 3. Спектри пропускання склери в області 200–1200 нм для різної товщини склери: 1 – 0,4; 2 – 0,6; 3 – 0,8; 4 – 1,0; 5 – 1,2; 6 – 1,4; 7 – 1,6; 8 – 1,8 мм. Середня щільність волокон рівна $6,0 \cdot 10^{14} \text{ м}^{-2}$; показателі преломлення волокон $n_1 = 1,47$; показателі преломлення базового речовини $n_0 = 1,345$; діаметр колагенових волокон $2a = 26$ нм [7]

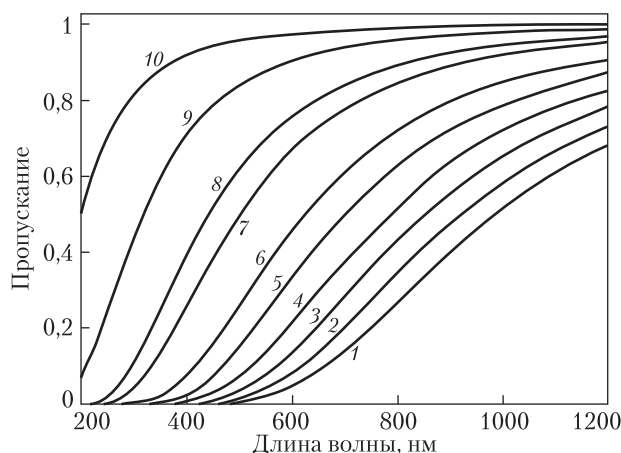


Рис. 4. Спектри пропускання склери в області 200–1200 нм. Розрахунки проведені в діапазоні концентрацій 10–100% з кроком 10%, при товщині склери, рівній 1,2 мм: 1 – 10; 2 – 20; 3 – 30; 4 – 40; 5 – 50; 6 – 60; 7 – 70; 8 – 80; 9 – 90; 10 – 100%. Середня щільність волокон рівна $6,0 \cdot 10^{14} \text{ м}^{-2}$; показателі преломлення волокон $n_1 = 1,47$; показателі преломлення базового речовини $n_0 = 1,345$; діаметр колагенових волокон $2a = 26$ нм [7]

чети проводились для випадку рівномірного розподілу (монодисперсна система неупорядкованих непоглинаючих діелектричних циліндрів). Абсолютні значення коефіцієнтів пропускання сильно залежать от

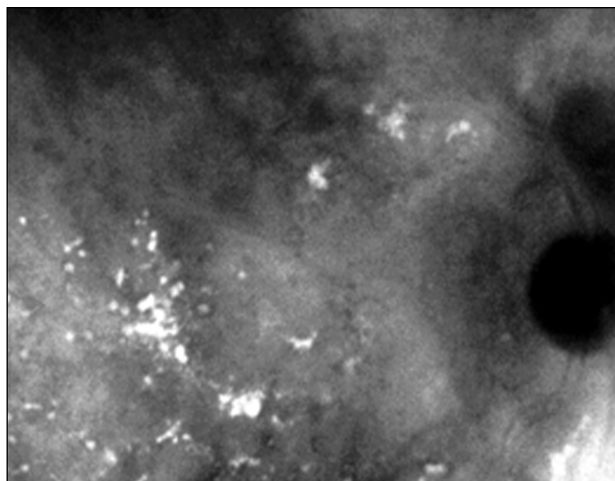


Рис. 5. Изображение глазного дна (пролиферативная стадия диабетической ретинопатии) при трансиллюминации 940 нм (система IRIS, IMP NASU) [5]

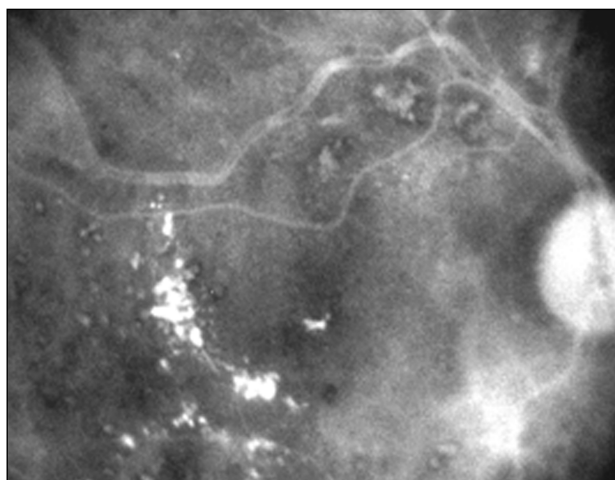


Рис. 6. Изображение глазного дна (пролиферативная стадия диабетической ретинопатии) при трансиллюминации 660 нм (система IRIS, IMP NASU) [5]

выбора параметров модели (вида функции плотности распределения, коэффициента преломления базового вещества и других параметров) [5–7]. Поэтому принципиальными в данном случае являются установление качественных изменений оптических свойств склеры в зависимости от толщины и моделирование эффекта просветления склеры при замещении базового вещества просветляющим веществом

(напр., верографинном). Коэффициент пропускания склеры сильно зависит от отношения коэффициента преломления базового вещества и коэффициента преломления коллагеновых волокон. Увеличение коэффициента преломления базового вещества под влиянием верографина приводит к увеличению коэффициента пропускания склеры (оптическому просветлению склеры), что хорошо иллюстрируется полученными данными (рис. 3 и 4).

Таким образом, коэффициенты пропускания склеры в ИК-области существенно больше, чем в видимом диапазоне, и могут превышать 10 %, что вполне достаточно для проведения LED-трансиллюминации и получения изображения глазного дна при освещении не через зрачок. Метод офтальмоскопии позволяет расширить поле обозрения глазного дна. Основными особенностями используемого метода являются: возможность обследования без расширения зрачка с широким полем обзора и возможность получения различных изображений структур глазного дна при селективном изменении длины волны источника излучения. Установлено, что данная технология дает возможность выявлять ранние изменения в слое пигментного эпителия сетчатки и мембраны Бруха, которые не определяются при помощи других методов [2–4]. Метод дает возможность визуализировать опухоли, скрытые под серозной отслойкой сетчатки без контрастирования сосудов, и может быть использован при ранней диагностике пигментных образований (невусов), опухолей и аномалий пигментации глазного дна. Метод также может применяться для комплексной диагностики диабетической ретинопатии, поскольку позволяет провести динамическое наблюдение патологических изменений на глазном дне в процессе лечения без дополнительного введения контрастного вещества и без применения медикаментозного мидриаза (рис. 5 и 6).

Перспективным для диагностики диабетической ретинопатии представляется метод для обследования (в т.ч. самостоятельного) кровеносных сосудов центральной области сетчатки и ма-

кулярной области (желтого пятна) с применением LED-фундускопии. Фундускопия основана на энтоптическом эффекте, оптических свойствах оболочек глаза как природных биологических наносистем и селективном использовании длины волны источника излучения (заявка на патент Украины № u201100619). Данная технология позволяет оценить сохранность функционального состояния центральных отделов сетчатки (макулярной области) даже при непрозрачных оптических средах глаза (при катаракте, помутнении роговицы, нарушении прозрачности стекловидного тела). Визуализация кровеносных сосудов сетчатой оболочки глаза происходит при колебательных движениях трансиллюминатора (динамический режим наблюдения). Область сетчатки, отвечающая за остроту зрения (макулярная область), в этом случае наблюдается как зона мелкоточечной зернистости. Появление темных пятен перед глазами может свидетельствовать о кровоизлиянии в сетчатую оболочку в ее центральной зоне. При исследовании с использованием LED-фундускопии такая область кровоизлияния на сетчатке будет темной. Проведены сравнительные исследования группы 23-х добровольцев (46 глаз без видимых патологий глазного дна) с использованием LED-методики и традиционного метода. Установлено, что во всех случаях при использовании разрабатываемой методики наблюдалась более качественная визуализация центральной области сетчатки (большее количество кровеносных сосудов).

ВЫВОДЫ

Представленные методы диагностики внутренних оболочек глаза являются неинвазивными, могут выполняться у пациентов с узким зрачком, легко переносятся пациентами. Эти особенности определяют перспективу развития и совершенствования LED-фундускопии для целей контроля и динамического наблюдения за состоянием сосудов сетчатки при сахарном диабете. Проводится дальнейшее изучение диагностических возможностей методов и внедрение их в клиническую практику.

ЛИТЕРАТУРА

1. *Плюто И.В.* Прибор для офтальмоскопии в инфракрасном свете. — К.: Препринт ИМФ НАН Украины. — 1997. — № 9. — 5 с.
2. *Плюто И.В., Шпак А.П.* Инфракрасная транссклеральная офтальмоскопия: физические и технологические аспекты метода. — К.: Изд. ИМФ НАНУ, 2005. — 44 с.
3. *Пасечникова Н.В., Науменко В.А., Король А.Р. и др.* Новые возможности цифровой фото- и видеосъемки глазного дна в инфракрасном спектре // Офтальмологический журнал. — 2006. — № 3(II). — С. 85–90.
4. *Plyuto I., Pasyechnikova N., Tyazhkaya N. et al.* Diagnostic possibility of registration of the eye fundus image with transscleral transmission in the case of diabetic retinopathy. — 7th Euretina Congress, Book of Abstracts. — Monte Carlo, 2007. — P. 91.
5. *Плюто И.В.* Атлас по спектральной диагностике внутренних оболочек глаза с использованием технологии трансиллюминации. — К.: Изд. ВВП, 2008. — 57 с.
6. *Запорожець А.О., Плюто І.В., Замурняк О.Г. та ін.* Енергетичні параметри безпеки при транслюмінації біологічних наносистем ока // Наукоємні технології. — 2011. — № 3–4. — С. 105–109.
7. *Плюто И.В., Шпак А.П., Запорожець А.О. и др.* Использование технологии ИК-трансиллюминации бионаносистем для получения изображения глазного дна на базе прибора реального времени ИРИС // Наноматериалы и наноконструкты в медицине, биологии, экологии. — К.: Наук. думка, 2011. — С. 422–427.
8. *Плюто І.В., Шпак А.П., Запорожець А.О. та ін.* Вдосконалення технології транссклерального просвічування для аналізу зображення очного // Наукоємні технології. — 2010. — № 3–4. — С. 86–90.

І.В. Плюто, Ю.І. Комісаренко, О.В. Антоненко

ВИКОРИСТАННЯ ТЕХНОЛОГІЇ LED-ТРАНСІЛЮМІНАЦІЇ БІОНАНОСИСТЕМ ДЛЯ ДІАГНОСТИКИ ВНУТРІШНІХ ОБОЛОНОК ОКА

Наведено опис особливостей неінвазивної методики, за допомогою якої можна проводити медичне дослідження структур очного дна та судин сітчасті оболонки ока у випадку діабетичної ретинопатії, на основі інноваційної технології LED-транслюмінації (транссклерального просвічування).

Ключові слова: медичне обладнання, діагностика.

I.V. Plyuto, J.I. Komissarenko, E.V. Antonenko

APPLICATION OF BIONANOSYSTEM LED-TRANSILLUMINATION TECHNOLOGY FOR EYE FUNDUS ANALYSIS

The features of noninvasive technique based on innovative Led-transillumination technology (transcleral illumination), which makes it possible medical examination of fundus structures and vascular retina of eye in case of diabetic retinopathy, has been described

Key words: medical equipment, diagnostics.

Стаття надійшла до редакції 02.04.12